

### **Задания для выполнения:**

1. Изучить лекционный материал и материалы для самоподготовки по данной теме.
2. Выписать и выучить основные термины по теме из материалов для самоподготовки.
3. Выполнить тестовые задания 1 уровня сложности онлайн по ссылке **ниже**.
4. Самостоятельно подготовить реферативное сообщение (количество печатных страниц 5-8, обязательно наличие титульного листа, плана и литературы) на одну из тем:

- «Гнойно-воспалительные заболевания плевры и легких: гнойный плеврит, абсцесс легкого»

- «Оперативная коррекция врожденных и приобретенных пороков и заболеваний сердца»

и сдать его на проверку в электронном виде на электронную почту [voloxova.marina@mail.ru](mailto:voloxova.marina@mail.ru).

### **Практические занятия №6-7**

#### **Тема: Уход за больными с хирургическими заболеваниями и повреждениями органов грудной клетки**

#### **Актуальность темы.**

Травма груди составляет 10% всех повреждений и занимает первое место по числу летальных исходов среди пострадавших. За последние годы, особенно в больших городах, количество механических повреждений грудной клетки резко возросло, с 10 до 35—50%. Это связано с увеличением движения транспорта. Среди торакальных травм преобладают закрытые — 88%. Проникающие ранения грудной клетки составляют 12%. Самая высокая смертность наблюдается при сочетанных травмах, особенно если к грудному компоненту присоединяются повреждения головы или органов брюшной полости. Среди погибших 15% не имеет смертельных осложнений, они погибают из-за дефектов догоспитального и госпитального периодов. Знание вопросов оказания помощи при данной патологии позволит значительно улучшить качество оказания помощи и лечения пациентов с травмой груди.

#### **Учебные цели**

##### **Знать:**

- Основные методы обследования грудной клетки и ее органов.
- Механическая травма (ушиб, сдавление грудной клетки, перелом ребер, ключицы): клиника, неотложная помощь, принципы лечения.
- Закрытые повреждения органов грудной клетки.
- Проникающие и непроникающие ранения грудной клетки. Пневмоторакс: виды, клиника, неотложная помощь, особенности ухода за дренажами плевральной полости.
- Рак легкого: диагностика и принципы лечения.
- Воспалительные заболевания грудной железы (маститы): виды, причины,

клинические признаки, принципы лечения.

– Доброкачественные и злокачественные опухоли молочной железы: клинические признаки, диагностика, методы лечения.

– Особенности ухода за пациентами с хирургическими заболеваниями и повреждениями органов грудной клетки.

### **Уметь:**

1. Осуществлять сестринский уход за пациентами с хирургическими заболеваниями и повреждениями органов грудной клетки.

2. Подготовить пациента к операции.

3. Осуществлять уход в послеоперационном периоде.

4. Осуществлять уход гастростомой, дренажами.

5. Осуществлять перевязки разных видов ран.

## **Материалы для самоподготовки**

### **Опорный конспект по теме:**

#### **Краткая анатомия грудной клетки**

Грудной отдел позвоночника служит местом прикрепления 12 пар ребер, которые (за исключением 2 нижних пар) соединяются спереди с грудиной и образуют грудную клетку — костно-мышечный панцирь, защищающий органы грудной полости от внешних воздействий.

Пристеночная плевра, выстилающая грудную клетку изнутри, образует вместительное для легких и является границей плевральной полости. Срединное пространство между легкими называется средостением. Здесь расположены сердце, трахея, пищевод, проходят аорта, крупные вены и грудной лимфатический проток.

#### Вертикальные линии грудной клетки:

- передняя срединная (через середину грудины);
- парастернальная (по краю грудины);
- среднеключичная (через середину ключицы);
- передняя и задняя подмышечные (по соответствующим краям подмышечной впадины);
- среднеподмышечная (через середину подмышечной впадины);
- лопаточная (через угол лопатки);
- паравертебральная (вдоль остистых отростков позвоночника на 3—4 см снаружи от них).

Горизонтальные линии проходят по верхнему или нижнему краю соответствующих ребер.

#### Обследование грудной клетки

- 1-й этап сестринского процесса. Медицинская сестра, собирая информацию о состоянии пациента с травмой грудной клетки, проводит исследование грудной клетки пострадавшего.

Осмотр выявляет деформацию, характерную для перелома и вывиха ключицы, перелома ребер и грудины. При дыхании отставание одной стороны грудной клетки характерно как для травм, так и для заболеваний органов грудной клетки. Если одна половина грудной клетки вообще не участвует в дыхании, это говорит о наличии пневмо- или гемоторакса, когда в плевральной полости скапливается воздух или кровь. Цианоз, набухание шейных вен, одышка и поверхностное дыхание — признаки нарушения функции легких. Кровохарканье говорит о повреждении легочной ткани.

Перкуссия и аускультация дают информацию о наличии пневмо- и гемоторакса. Медицинской сестре проще провести аускультацию с целью установить наличие или отсутствие дыхания. Дыхание не будет прослушиваться в тех отделах легких, где вместо легочной ткани находится воздух или кровь.

Пальпация дает возможность выявить локальную болезненность, усиливающуюся при сдавлении грудной клетки в различных плоскостях, а также признаки перелома ребер, грудины, ключицы.

• 2-й этап сестринского процесса. Медсестра формулирует проблемы пациента.

**Физиологические проблемы:**

- боль (с указанием характера и локализации);
- кашель;
- одышка;
- вынужденное положение;
- нарушение дыхания.

**Психологические проблемы:**

- депрессия;
- страх смерти;
- страх усиления боли;
- дефицит общения;
- дефицит знаний о последствиях травмы.

**Социальные проблемы:**

- дефицит самообслуживания;
- страх инвалидизации;
- страх потери работы.

• 3-й этап сестринского процесса. Медсестра ставит цель к конкретной проблеме пациента: уменьшить боль, обеспечить проходимость ВДП, обучить пациента или родственников правилам ухода и др.; и составляет план сестринского ухода.

• 4-й этап сестринского процесса. Медсестра реализует план сестринских вмешательств.

• 5-й этап сестринского процесса. Медсестра оценивает эффективность своих действий.

## **Классификация травм грудной клетки**

### ***Виды травм грудной клетки:***

- закрытые:
  - ушибы грудной клетки, сердца;

вывих ключицы;  
переломы ключицы, ребер, грудины;  
сдавления;  
пневмоторакс;  
гемоторакс;  
гемоперикард;

• открытые:

непроникающие;

проникающие: пневмоторакс, гемоторакс, раны сердца.

Особо тяжелые травмы могут сопровождаться нарушением целостности внутригрудных органов. В зависимости от целостности париетальной плевры, различают проникающие или непроникающие ранения.

*Основные механизмы закрытых повреждений:* прямой удар, форсированное сдавление тяжестями, взрывная волна.

***Ушибы грудной клетки.***

Причины: удар тупым предметом, падение.

Клиника: локальная боль, усиливающаяся при глубоком вдохе и движении; мелкие кровоизлияния или большие гематомы в результате травмы сосудов мягких тканей, отек.

*Лечение:* амбулаторное; в первые сутки – местно холод, затем тепловые процедуры для рассасывания гематомы, ненаркотические анальгетики, физиотерапия. При наличии обширной гематомы потенциальной проблемой является ее нагноение, поэтому в ЛПО медсестра обеспечивает пункцию гематомы и наложение давящей повязки с соблюдением правил асептики.

***Сдавление грудной клетки*** (травматическая асфиксия). Причина возникновения — сдавление между неподвижными плоскостями, при взрывах и обвалах. Как правило, сопровождается переломами ребер, повреждениями органов грудной полости.

Клиника: одышка, слабый пульс, в тяжелых случаях — потеря сознания, асфиксия, остановка сердца, симптом «декольте»: точечные кровоизлияния на коже головы, шеи, грудной клетки выше линии сосков на фоне цианоза. Аналогичные кровоизлияния — на слизистой полости рта, трахеи, конъюнктиве и сетчатке глаз, во внутреннем ухе и барабанной перепонке; временная потеря слуха, зрения, речи.

Неотложная помощь:

- ✓ • освободить пострадавшего от сдавления;
- ✓ • обезболить ненаркотическими анальгетиками;
- ✓ • обеспечить доступ свежего воздуха;
- ✓ • провести простейшие противошоковые мероприятия (при угрозе шока);
- ✓ • транспортировать в ЛПУ в положении сидя или полусидя.
- ✓ В ЛПУ при сдавлениях без повреждений органов брюшной полости медицинская сестра обеспечивает пациенту постельный режим с приподнятым изголовьем

(положение Фаулера), оксигенотерапию и помогает врачу выполнить вагосимпатическую блокаду. В тяжелых случаях больные лечатся в ОРИТ.

**Вывих ключицы.** При прямой травме вывих происходит в области акромиального конца ключицы, при падении на отведенную руку — в области грудинного конца.

Клиника:

- боль, деформация в области повреждения;
- симптом «клавиши» (выстоящий конец ключицы опускается при надавливании и приподнимается при отпускании);
- ограничение активных движений в плечевом суставе.

**Лечение:** введение ненаркотических анальгетиков, транспортная иммобилизация (шина Крамера; повязка Дезо или косыночная на предплечье), транспортировка в ЛПУ пешком в сопровождении или в положении сидя.

Ведущий метод лечения в стационаре — открытое вправление с использованием остеосинтеза, так как консервативное лечение неэффективно. После операции руку фиксируют гипсовой повязкой Вайнштейна на 4—6 нед. Период реабилитации длится 2—3 нед., трудоспособность восстанавливается через 7—8 нед.

**Переломы ключицы.** Причина перелома — прямая травма: падение на локоть, плечо, вытянутую руку; сдавление плечевых суставов. Часто встречается у детей и взрослых.

Клиника:

- локальная боль;
- сглаживание надключичной ямки;
- деформация;
- крепитация;
- патологическая подвижность;
- гематома;
- вынужденное положение поврежденной конечности (пострадавший удерживает предплечье и прижимает его к туловищу здоровой рукой).
- парезы, параличи (повреждение сосудисто-нервного пучка);
- дефект кожи (перфорация ее костным отломком);
- эмфизема (скопление воздуха под кожей из-за повреждения легкого костными отломками).

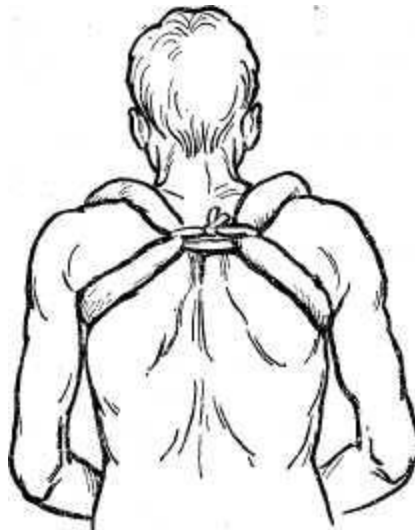

Рис. 130. Кольца Дельбе при переломе ключицы.

### Неотложная помощь:

- введение ненаркотических анальгетиков;
- транспортная иммобилизация (шина Крамера; повязка Дезо; кольца Дельбе в состоянии максимального отведения обоих плечевых суставов назад - до сближения лопаток);
- транспортировка в ЛПУ пешком в сопровождении или в положении сидя.

Методы лечения в ЛПУ. Консервативное лечение включает: обезболивание 1 % раствором новокаина в область перелома (гематому), одномоментную репозицию при смещении отломков, наложение гипсовой повязки Вайнштейна на 4—6 нед.

При переломах без смещения для лечебной иммобилизации используют повязку Дезо с обязательным прошиванием бинтов. При осложненных переломах и в случае безуспешной одномоментной репозиции показана операция с внутрикостным введением спицы или металлического стержня. После оперативного вмешательства проводится фиксация перелома гипсовой повязкой Вайнштейна на 3—4 нед. Срок реабилитации — 2 нед., трудоспособность восстанавливается через 1,5—2,0 мес. после травмы.

### ***Переломы ребер.***

Причины различны: прямой удар большой силы, резкое сдавление грудной клетки («рулевые травмы»). При большой площади удара образуется подвижный участок — «реберный клапан». Наиболее частая локализация переломов — по вертикальным линиям грудной клетки: паравerteбральная, средняя подмышечная, парастеральная.

Клиника: локальная боль, усиливающаяся при вдохе и движении; одышка, цианоз, тахикардия (при множественных переломах); отставание поврежденной стороны грудной клетки при дыхании, нарушение сна из-за кашля, кровохарканье (повреждение легочной ткани). Самый частый симптом, позволяющий заподозрить перелом ребер, - локальная боль, усиливающаяся при дыхании и движении. При переломе 2-4 ребер функциональные нарушения дыхания не угрожают жизни пострадавшего. Если количество сломанных ребер увеличивается, то возникает одышка, цианоз слизистых,

тахикардия. При осмотре поврежденная сторона грудной клетки отстает в дыхании. Пострадавший старается принять сидячее положение. При множественных переломах часто возникают осложнения: повреждение сосудов, лёгких, сердца. В тяжелых случаях возможны: эмфизема (скопление воздуха под кожей из-за повреждения легкого), скопление крови в брюшной полости — гемоперитонеум (повреждение печени, селезенки при переломе нижних ребер), гемоторакс, пневмоторакс.

#### Неотложная помощь при переломе ребер:

- обезболить (ненаркотические анальгетики, в тяжелых случаях — наркотические, кроме препаратов опия!);
- освободить шею от сдавления воротником, грудь — от стесняющей одежды;
- обеспечить проходимость ВДП и доступ свежего воздуха;
- иммобилизовать грудную клетку тугим бинтованием на выдохе;
- при необходимости провести простейшие противошоковые мероприятия;
- транспортировать в ЛПУ в положении сидя или полусидя.

Методы лечения. Неосложненные переломы одного - двух ребер лечатся в травматологическом пункте. Пациенты с множественными и осложненными переломами нуждаются в госпитализации. Лечение всегда начинается с обезболивания. Медсестра должна приготовить 1—2 %-ный новокаин, обеспечить асептику, положение пациента на перевязочном столе. У пожилых людей для борьбы с болью используются пролонгированные новокаиновые блокады (новокаин со спиртом в соотношении 10:1). Для уменьшения боли медсестра по назначению врача вводит наркотические анальгетики (кроме морфина!), которые малоэффективны при множественных осложненных переломах.

Для создания лечебной иммобилизации при множественных двойных переломах ребер для фиксации «реберных клапанов» используют черепицеобразную лейкопластырную повязку. Большие «реберные клапаны» лечатся скелетным вытяжением за грудину или ребра с помощью груза (2—5 кг) в течение 2—4 нед. Этот метод исключает парадоксальное дыхание и создает условия для нормальной вентиляции легких. Трудоспособность восстанавливается через 1,5—2,0 мес.

Для облегчения диафрагмального дыхания пациенту готовится постель с приподнятым изголовьем (положение Фаулера), медсестра следит за функцией кишечника, обеспечивая ежедневный стул. В сестринском уходе большое внимание следует уделять профилактике пневмоний.

### **Ранения грудной клетки**

*Виды открытых повреждений грудной клетки:*

- по отношению к атмосфере: непроникающие, проникающие;
- по характеру раневого канала: слепые, сквозные.

Причиной проникающих ранений является поражение холодным и огнестрельным оружием. Проникающие ранения осложняются повреждением внутренних органов грудной клетки: легких, сердца, диафрагмы, крупных сосудов.

**Ранения легких.** Непроникающие ранения легких опасны осложнениями, связанными с попаданием инфекции: флегмоной, остеомиелитом, пневмонией и др. Проникающие сопровождаются пневмо- и гемотораксом. Воздух попадает в плевральную полость через раневое отверстие (наружный пневмоторакс) или из поврежденного легкого (внутренний (спонтанный) пневмоторакс). Наружный пневмоторакс может быть закрытым, открытым и клапанным.

**Пневмоторакс** — проникновение воздуха в плевральную полость через рану в грудной клетке или из поврежденного легкого. При этом легкое сжимается. Различают закрытый, открытый и клапанный (напряженный) пневмоторакс.

При *закрытом пневмотораксе* воздух, попавший в плевральную область, не сообщается с атмосферным. Возникает он, когда сразу после травмы наблюдается спадение раневого канала. Количество воздуха в плевральной области невелико, легкое сжимается незначительно. Исход благоприятен, поскольку воздух, как правило, рассасывается самостоятельно, иногда после пункции.

При *открытом пневмотораксе* воздух через раневое отверстие свободно поступает в полость плевры и выходит из нее («дышащая» или «сосущая» рана), так как раневой канал зияет. На стороне пневмоторакса давление становится близким к атмосферному, а на здоровой стороне остается отрицательным. Происходит маятникообразное смещение средостения из стороны в сторону, приводящее к нарушению гемодинамики. За счет поступления холодного воздуха раздражаются нервные окончания, что может привести к возникновению плевропульмонального шока.

При *клапанном пневмотораксе* воздух свободно проникает в плевральную полость на вдохе, а на выдохе не выходит из нее, из-за спадения раневого канала. Воздух поступает в плевральную полость при каждом вдохе, а клапан из мягких тканей препятствует его выходу, в результате происходит нарастающее скопление воздуха между листками плевры, опасное для жизни. С каждым вдохом увеличивается количество атмосферного воздуха в полости плевры, легкое поджимается, смещается в здоровую сторону. Нарушается работа сердечно-сосудистой и дыхательной системы. Состояние больного быстро ухудшается. Возникают тяжелые расстройства дыхания и сердечной деятельности.

Доврачебная помощь: при закрытом пневмотораксе достаточно наложить асептическую повязку на рану.

При ране грудной клетки, осложненной открытым или клапанным пневмотораксом, необходимо наложить окклюзионную повязку.

При *напряженном* пневмотораксе, возникшем вследствие повреждения легочной ткани (перелома ребер, грудины, ушибе легкого и др.), оказание доврачебной помощи имеет свои особенности, так как в этом случае нельзя наложить окклюзионную повязку. Поэтому для предупреждения кардиопульмональных расстройств необходимо срочно перевести напряженный пневмоторакс в открытый. Для ликвидации напряженного пневмоторакса используется пункция плевральной полости на стороне



повреждения: 1 или 2 короткие иглы с широким просветом (типа Дюфо) вводятся во II межреберье по среднеключичной линии.

**Гемоторакс** — скопление крови в плевральной полости вследствие ранения ткани легкого, повреждения межреберных артерий, различных заболеваний (рака, туберкулеза легкого).

Клиническая картина обусловлена количеством излившейся крови и темпом внутриплеврального кровотечения. При малом гемотораксе (не более 500 мл крови) наблюдаются боль в груди и кашель. При среднем гемотораксе (не более 1000 мл крови) - одышка, цианоз, вынужденное (сидячее) положение пострадавшего. При большом гемотораксе (свыше 1000мл крови) – тахикардия, снижение АД, смещение сердечного толчка в здоровую сторону. При перкуссии – притупление легочного звука на стороне повреждения, при выслушивании – отсутствие везикулярного дыхания.

*Доврачебная помощь.* За исключением наложения окклюзионной повязки, алгоритм оказания доврачебной помощи аналогичен таковому при ране груди, осложнённой открытым пневмотораксом.

**Ранения сердца** чаще всего расположены на его передней поверхности. Причины: холодное или огнестрельное ранение, реже наблюдается перфорация отломками ребер, катетером, электростимулятором.

*Симптомы.* Раны находятся в проекции сердца или рядом с ним. Состояние пострадавшего тяжелое. Он испуган, кожные покровы бледные, с синюшным оттенком. Пульс слабый, АД низкое. Тоны сердца приглушены или отсутствуют.

*Доврачебная помощь.* При оказании помощи нельзя извлекать орудие повреждения (нож, кинжал, осколок и т.д.), следует наложить асептическую повязку и срочно доставить пострадавшего в ЛПУ. Только своевременная операция, выполненная квалифицированными специалистами, дает возможность спасти пострадавшего.

### **Оперативное лечение пациентов с травмами грудной клетки**

Пациенты с повреждениями груди лечатся в травматологических пунктах, травматологических и торакальных отделениях стационара. Консервативное лечение закрытых, неосложненных травм проводится амбулаторно. При наличии осложненных закрытых повреждений груди и всех открытых травм пациент подлежит госпитализации.

При ранении органов грудной полости проводится торакотомия, которая всегда заканчивается введением дренажей. К дренажу присоединяется специальная установка, обеспечивающая активную аспирацию (водоструйный, электрический отсос), или подводный дренаж по Бюлау (внешний конец дренажной трубки опускается в емкость под слой антисептической жидкости).

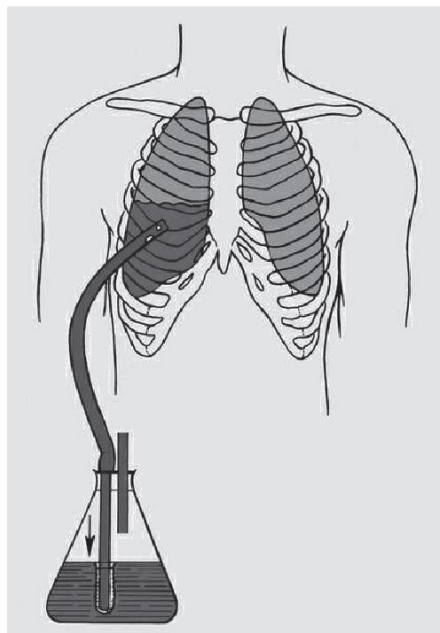


Рис. Дренирование плевральной полости по Бюлау

В послеоперационном периоде медицинская сестра обеспечивает пациенту положение Фаулера в постели, осуществляет уход за дренажными системами, уделяя особое внимание пассивному дренированию по Бюлау. Стерильный сосуд с антисептической жидкостью подвешивают к кровати на 80 см ниже уровня пациента, так как эта система функционирует по принципу сифона: отток жидкости происходит во время повышения внутриплеврального давления (выдох, кашель и др.). Для исключения заброса жидкости из банки в плевральную полость на вдохе, на конец дренажной трубки прикрепляют палец от хирургической перчатки с отверстием (клапан Хеймлиха). Медсестра ведет строгий контроль количества и качества выделений по дренажной системе. Дренажи удаляют из полости плевры через 1—2 дня, когда прекращается выделение воздуха или жидкости.

При пневмо- или гемотораксе используется также закрытый метод хирургического лечения — плевральная пункция (лечебная или диагностическая). Медсестра готовит набор инструментов и обеспечивает асептику во время манипуляции. При скоплении воздуха пункция делается во втором межреберье по среднеключичной линии, при скоплении жидкости в 4—7-м межреберье — по задней подмышечной или средней лопаточной линии.

### **Заболевания плевры и органов грудной полости**

**Острая эмпиема плевры** — это гнойное воспаление плевры — плеврит, который возникает при прорыве абсцесса в плевральную полость, а также в результате инфицирования серозного выпота при пневмонии, или крови при ранениях грудной клетки (гемотораксе).

**Симптомы острой эмпиемы плевры.** Заболевание протекает бурно. Пациенты предъявляют характерные жалобы на боли в боку, озноб, повышенную потливость. Появляются признаки интоксикации организма: повышение температуры тела до 39–40°C, одышка, цианоз слизистых оболочек, тахикардия. Над пораженным участком может быть отечность кожи, гиперемия, болезненность при пальпации. При осмотре

пораженная сторона грудной клетки отстает в дыхании, при перкуссии наблюдается притупление легочного звука, при выслушивании - ослабление дыхания и голосовое дрожание. В крови лейкоцитоз, повышение СОЭ, анемия. В анализе мочи - белок, цилиндры.

**Острый абсцесс легкого** — это инфекционное расплавление легочной ткани, которое проявляется в 2 формах: *абсцесс или гангрена*. *Абсцесс* - гнойная полость, отграниченная капсулой от здоровой ткани и окруженная зоной воспаления. *Гангрена* - гнилостный распад легочной ткани без четких границ. Инфекция распространяется из ротовой полости, носоглотки. Расплавлению легочной ткани способствуют: аспирация инородных тел, затекание в бронхи рвотных масс, алкоголизм, сахарный диабет.

*Симптомы острого абсцесса легких*. В течении заболевания чётко прослеживаются 2 периода: до прорыва абсцесса в бронх и после его вскрытия. Заболевание начинается остро – с озноба, высокой температуры, болей в груди на стороне повреждения. Дыхание частое, поверхностное, пораженная сторона отстаёт в акте дыхания. Отмечается потеря аппетита, ночные поты, общая слабость.

*Лечение* – антибиотикотерапия, дезинтоксикационная терапия. Дренирование абсцесса, при необходимости – пневмотомия.

**Рак легкого**. Предрасполагающие факторы: курение, наличие в атмосфере продуктов неполного сгорания разных видов топлива, профессиональные заболевания, хронические воспаления бронхов. Для рака лёгкого характерны ранние метастазы по лимфатическим сосудам.

*Симптомы* рака лёгкого разнообразны и зависят от локализации опухоли, её распространённости. Самые характерные симптомы: кашель, кровохарканье, боли в груди, одышка. Одна из первых жалоб – кашель, вначале сухой, затем со скудной слизистой мокротой. Кашель усиливается, становится упорным, надсадным. Меняется характер мокроты, она становится слизисто-гношной, приобретает неприятный запах. Продолжительность жизни пациентов не превышает 2-3 лет.

Ведущий метод *лечения* – пневмонэктомия (удаление легкого).

### ***Мастит***

Под маститом понимают воспаление молочной железы. Наиболее часто мастит возникает у первородящих. Причиной является трещина соска, через которую проникает инфекция (стафилококк).

*Клиническая картина* зависит от стадии заболевания.

В серозной стадии — молочная железа увеличена в размерах, уплотнена, болезненна. Наблюдается подъем температуры до 39°C.

В инфильтративной стадии в молочной железе происходит образование одного или нескольких плотных инфильтратов без четких границ. Кожа над ними краснеет, боль более значительная, температура в пределах 40°C. Лейкоцитоз — 10 000—12 000.

Абсцедирующая стадия характеризуется развитием клинической картины, в области инфильтратов появляется флюктуация.

Во флегмонозной стадии в процесс вовлекается почти вся молочная железа, развивается септическое состояние (высокая температура, озноб, сухость языка, бессонница, головная боль, потеря аппетита, лейкоцитоз до 17000—20 000, СОЭ до 60—70 мм/г).

Гангренозная стадия наступает вследствие нарушения кровообращения за счет тромбоза кровеносных сосудов. Молочная железа становится мягкой, дряблой. Состояние септическое.

Хроническая инфильтративная стадия чаще всего наблюдается при неправильном лечении. Температура субфебрильная, общее состояние удовлетворительное, в молочной железе пальпируется плотный, хрящевой консистенции.

*Профилактика.* Необходимо предупреждать застой молока и трещин сосков. С этой целью, если ребенок не может полностью отсосать молоко, его необходимо сцеживать. Показаны массаж и ультрафиолетовое облучение молочной железы. Обязательно ношение бюстгалтера. Сосок после кормления следует протирать теплой водой или раствором борной кислоты, при сухости кожи смазывать индифферентной мазью.

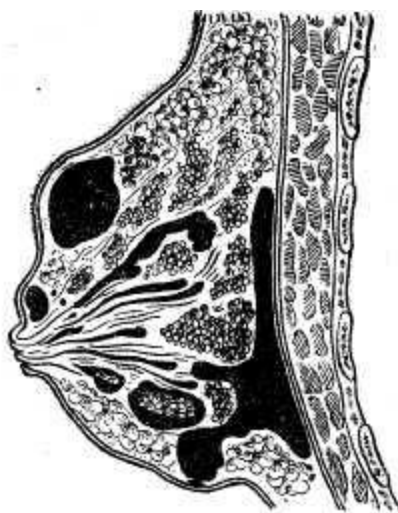


Рис. 133. Схема расположения абсцессов при мастите.

*Лечение.* При образовании застойных явлений в молочной железе необходимо ликвидировать их. С этой целью молоко сцеживают, на молочную железу накладывают мягкую поддерживающую повязку. Назначают антибиотики и сульфаниламиды. Местно применяют новокаиновую блокаду (ретромаммарное пространство). При инфильтративной форме тактика лечения такая же. При абсцедирующей, флегмонозной и гангренозной формах делают радиальные разрезы, удаляют гнойное содержимое и некротические ткани. Дальнейшее лечение проводят по принципу лечения гнойных ран. Молоко сцеживают. При плохих сосках пользуются молокоотсосом.

При хронической инфильтративной форме плотный инфильтрат иссекают в пределах здоровых тканей с последующим гистологическим исследованием для исключения злокачественной опухоли.

## Опухоли молочной железы

**Фиброаденоматоз** – это разрастание соединительной ткани с образованием кист.

*Симптомы:* периодические боли колющего характера, связанные с менструальным циклом. Выделения из сосков при надавливании (прозрачные, янтарные, розоватые, кровянистые. Заболевание считается предраковым.

**Фиброаденома** – узловая форма мастопатии. Опухоль из соединительной ткани, имеет капсулу, растёт медленно. При пальпации определяются узлы плотной или эластичной консистенции. Они отграничены от окружающих тканей и легко смещаются во все стороны.

*Лечение* Диффузные формы мастопатии успешно лечатся гормонами. При фиброаденоматозе производится секторальная резекция. Узловые формы подлежат оперативному лечению.

**Рак молочной железы.** Метастазирует по лимфатическим и кровеносным сосудам. Одна из самых частых форм злокачественных опухолей у женщин.

*Симптомы.* Начинается исподволь, больные случайно обнаруживают уплотнение в грудной железе. Появляется узел в молочной железе. Постепенно втягивается и деформируется сосок. Появляются серозные или кровянистые выделения из соска. В опухолевый процесс вовлекается кожа, появляется типичный симптом «апельсиновой корки». Лечение проводится с учетом формы опухоли, стадии процесса, возраста женщины.

### Особенности ухода за больными с повреждениями и заболеваниями грудной клетки и органов грудной полости

Операции на сердце и легких производят после комплексного клинического обследования с использованием ряда специальных инструментальных методов исследования. В экстренных случаях при ранении сердца и легких оперативное вмешательство осуществляют без специального обследования по жизненным показаниям.

В послеоперационном периоде больных необходимо помещать в специальные палаты, оснащенные для оказания экстренной помощи кислородной установкой, аппаратом для искусственного дыхания, дефибриллятором, набором инструментов для плевральной пункции, венесекции, системами для внутривенного и внутриартериального переливания крови, набором медикаментов (камфара, кордиамин, кофеин, строфантин, прозерин, гидрокортизон, преднизолон, мезатон и т. д.).

До выхода из наркоза и возвращения сознания больной должен находиться на кровати без подушки. Медицинская сестра регистрирует артериальное давление, пульс, дыхание и температуру каждые 30 мин — 1ч.

После пробуждения от наркоза больному придают возвышенное положение, наиболее удобное для дыхания и отхаркивания мокроты, дают дышать увлажненным кислородом, периодически отсасывают мокроту с помощью катетера и аспиратора.

После операций на грудной полости в плевральную полость часто вводят дренажную трубку для эвакуации жидкости и воздуха. При нарушении герметичности

дренажа могут наступить пневмоторакс и коллабирование (спадение) легкого (тахикардия, учащенное дыхание, цианоз). В этих случаях производят замену дренажа, отсасывают содержимое из плевральной полости и расправляют легкое. При выделении из дренажа большого количества свежей крови (более 50 мл в час) медицинская сестра должна немедленно уведомить врача. В крови из плевральной полости периодически определяют содержание гемоглобина. Количество гемоглобина должно постепенно уменьшаться. В случае, если оно не снижается, следует думать о вторичном кровотечении в плевральную полость. Если консервативная терапия не помогает, производят повторное оперативное вмешательство для остановки кровотечения.

В настоящее время с целью профилактики послеоперационных (застойных) пневмоний, а также тромбоза и эмболии применяют активное ведение послеоперационных больных. Больных заставляют откашливать мокроту, при плохом откашливании помогая им осуществить этот процесс. Больного сажают в постели уже на следующий день после операции. Дренажную трубку удаляют на 2—3-й сутки после операции. После удаления дренажа больному разрешается ходить. На 2-й день после операции больной начинает заниматься дыхательной гимнастикой, а на 3-й выполнять общеукрепляющие физические упражнения. Показан общий массаж тела.

### ***Алгоритмы выполнения практических навыков***

#### **Неотложная помощь при пневмотораксе**

##### ***Информация, позволяющая заподозрить неотложное состояние:***

- уменьшение дыхательных экскурсий на стороне повреждения, набухание вен шеи, подкожная эмфизема;
- характерный свистящий звук при дыхании;
- перкуссии грудной клетки - коробочный звук;
- при выслушивании - ослабленное дыхание вплоть до исчезновения дыхательных шумов;
- при клапанном пневмотораксе быстро нарастает одышка, дыхание становится поверхностным, частым; появляется цианоз кожных покровов и видимых слизистых; отмечается тахикардия, снижение АД.

***Цель:*** герметизация грудной клетки, поддержка витальных функций, стабилизация состояния

##### ***Оснащение:***

- тонометр, фонендоскоп;
- стерильный инструментарий и перевязочный материал, спиртсодержащий антисептик;
- резиновые перчатки;
- шприцы и все необходимое для в/в, в/м введения препаратов, система для внутривенного вливания, жгут.

### ***Подготовка к манипуляции:***

1. Надеть резиновые перчатки, маску.

### ***Последовательность выполнения:***

- вызвать врача;
- помочь пациенту принять положение сидя или полусидя;
- закрыть дефект грудной клетки рукой (в стерильной перчатке) или плотным прижатием стерильной марлевой салфетки;
- обработать края раны спиртосодержащим антисептиком;
- наложить стерильную марлевую салфетку на рану;
- наложить герметизирующий материал (прижать к ране внутреннюю (стерильную) поверхность прорезиненной оболочки ИПП (индивидуального перевязочного пакета) или можно использовать клеенчатый пакет, др. подручные средства);
- наложить уплотняющий слой (вата; сложенная в несколько слоев пеленка, др.) так, чтобы он по площади перекрывал предыдущий герметизирующий слой;
- зафиксировать окклюзионную повязку бинтом вокруг грудной клетки;
- обеспечить проходимость верхних дыхательных путей;
- обеспечить доступ свежего воздуха или кислорода;
- приложить к ране холод;
- измерить АД, подсчитать пульс, ЧДД, осуществлять контроль за общим состоянием;

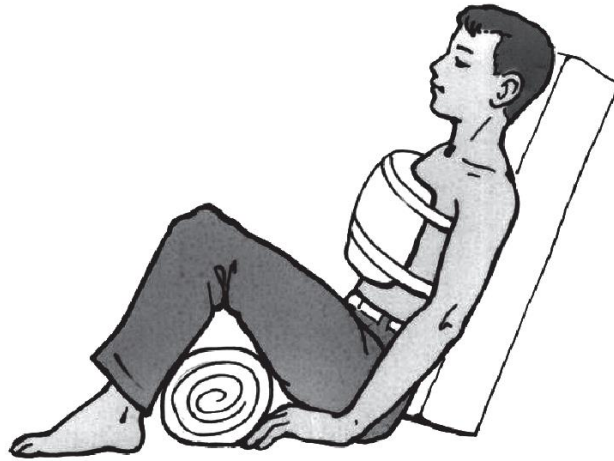### ***Окончание манипуляции:***

1. Провести дезинфекцию всего использованного оборудования.
2. Снять перчатки, поместить их в дезинфицирующий раствор.
3. Обработать руки антисептиком (или вымыть руки при необходимости).
4. Сделать записи в необходимой медицинской документации (при необходимости).

При *напряженном* пневмотораксе, возникшем вследствие повреждения легочной ткани (перелома ребер, грудины, ушибе легкого и др.), оказание доврачебной помощи имеет свои особенности, так как в этом случае нельзя наложить окклюзионную повязку. Поэтому для предупреждения кардиопульмональных расстройств необходимо срочно перевести напряженный пневмоторакс в открытый. Для ликвидации напряженного пневмоторакса используется пункция плевральной полости на стороне повреждения: 1 или 2 короткие иглы с широким просветом (типа Дюфо) вводятся во II межреберье по среднеключичной линии.

### ***Последующая тактика:***

1. Обезболивание и проведение противошоковых мероприятий по назначению врача.
2. Срочно транспортировать пострадавшего в ЛПУ в полусидячем положении. При нарушении витальных функций - в отделение реанимации.



*Рис.* Положение пострадавшего с травмой грудной клетки при транспортировке

## **Наложение колец Дельбе**

**Показания:** при переломах ключицы по назначению врача.

**Цель:** иммобилизация верхнего плечевого пояса.

**Оснащение:** - резиновые перчатки, маска

- ножницы

- вата, бинты

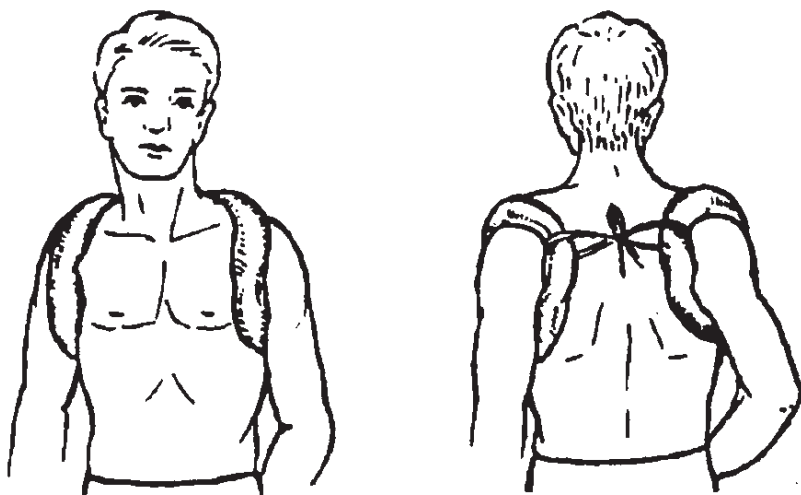
### **Подготовка к манипуляции:**

1. Поздороваться с пациентом.
2. Представиться пациенту.
3. Уточнить у пациента, как Вы можете к нему обращаться.
4. Пояснить пациенту цель проведения манипуляции.
5. Получить согласие пациента на проведение манипуляции.
6. Предложить пациенту сесть или занять другое, удобное для него, положение.
7. Надеть перчатки.
8. Провести обезболивание по назначению врача (введением внутримышечно 50% раствора анальгина 2 мл или др.).
9. Изготовить два кольца из жгутов ваты, обернуть их бинтом (внутренний диаметр кольца не должен более чем на 2–3 см превышать диаметр верхней конечности у места перехода ее в плечевой сустав, а толщина должна быть не менее 5 см).
10. Объяснить пациенту что, если Ваши действия причинят ему болевые ощущения, он должен сообщить Вам об этом.

### **Последовательность выполнения:**

1. Попросить пациента максимально отвести назад руки в плечевых суставах (желательно до соприкосновения между собой лопаток).
2. Наложить кольца Дельбе на плечевые суставы.
3. Связать кольца между собой на спине резиновым жгутом (или бинтом).
4. Наложить на уровне нижних углов лопаток пациента ремень или пояс.
5. Прикрепить каждое из колец к наложенному ремню (поясу) при помощи резиновых жгутов или бинтов.





*Рис.* Иммобилизация при переломе ключицы ватно-марлевыми кольцами Дельбе: *а* – вид спереди; *б* – вид сзади

**Окончание манипуляции:**

1. Уточнить у пациента, не доставляют ли ему наложенные кольца дискомфорт или болевые ощущения.
2. Провести дезинфекцию всего использованного оборудования.
3. Снять перчатки, поместить их в дезинфицирующий раствор.
4. Обработать руки антисептиком (или вымыть руки при необходимости).
5. Сделать записи в необходимой медицинской документации (при необходимости).

## **Перевязка раны с дренажами плевральной полости**

**Показания:** ежедневно после операции или по назначению врача.

**Оснащение:** стерильные инструменты (хирургические пинцеты - 2 шт., ножницы, почкообразный лоток, стерильные марлевые шарики, стерильные марлевые салфетки, бинты, 0,9% раствор натрия хлорида, 70% спирт, 1% раствор йодоната, 1% раствор бриллиантового зеленого, медицинские перчатки, маска, очки/защитный экран, водонепроницаемый фартук, антисептические растворы по назначению врача, лейкопластырь (или клеол), лоток для использованного материала, емкости с дезрастворами, медицинская документация, ручка.

**Подготовка к манипуляции:**

1. Поздороваться с пациентом, представиться ему.
2. Уточнить у пациента, как Вы можете к нему обращаться.
3. Успокоить пациента, объяснить ход и цель проведения манипуляции.
4. Получить согласие пациента на проведение манипуляции.
5. Предложить пациенту сесть или занять другое, удобное для него, положение.
6. Объяснить пациенту что, если Ваши действия причинят ему болевые ощущения, он должен сообщить Вам об этом.
7. Надеть средства индивидуальной защиты (маска, очки, перчатки, фартук).

**Последовательность действий:**

1. Снять старую повязку, закрепляющую перевязочный материал (следить, чтобы вместе с перевязочным материалом не был извлечен дренаж из раны).

2. Сменить пинцет.
3. Обработать кожу вокруг дренажа марлевым шариком, смоченным в 0,9% растворе натрия хлорида.
4. Высушить кожу вокруг дренажа и обработать ее 70% спиртом.
5. Обработать промокательными движениями края раны 1% раствором йодоната (при непереносимости йодоната используют 1% раствор бриллиантового зеленого).
6. Сменить пинцет.
7. Наложить новую повязку. Поверх послеоперационной раны, вокруг дренажа, наложить 2 слоя сухих стерильных салфеток-«штанишек».
8. Вывести за пределы перевязочного материала дренажную трубку, не сдавив ее при этом бинтом или наклейкой.
9. Перевязочный материал зафиксировать бинтом, лейкопластырем или клеоловой повязкой. Если перевязочный материал фиксируется клеевой повязкой, то в приклеиваемой салфетке делают отверстия для дренажа. При наложении бинтовой повязки, дренаж проводят между турами бинта.
10. Уточнить у пациента о его самочувствии.

**Окончание манипуляции:**

1. Использованный перевязочный материал и инструментарий погрузить в дезинфицирующий раствор.
2. Снять средства индивидуальной защиты, и провести их дезинфекцию.
3. Обработать руки антисептиком (или вымыть руки при необходимости).
4. Сделать запись о проведении процедуры и реакции на нее пациента в соответствующей медицинской документации.

## **Перевязка асептической послеоперационной раны**

**Показания:** в первые сутки после операции или по назначению врача.

**Оснащение:** стерильные инструменты (хирургические пинцеты - 2 шт., ножницы, почкообразный лоток, стерильные марлевые шарики, стерильные марлевые салфетки, бинты, медицинские перчатки, маска, очки/защитный экран, водонепроницаемый фартук, антисептические растворы по назначению врача, лейкопластырь, лоток для использованного материала, емкости с дезрастворами, медицинская документация, ручка.

**Последовательность выполнения:**

Этапы	Обоснование
<b>I. Подготовка к процедуре</b> 1. Пояснить пациенту ход манипуляции и получить согласие на ее проведение	Устанавливается контакт с пациентом. Соблюдаются права пациента
2. Подготовить необходимое оборудование и материалы	Обеспечиваются условия для проведения манипуляции
3. Надеть средства индивидуальной защиты	Обеспечивается инфекционная безопасность

4. Провести обработку рук гигиеническим способом. Надеть медицинские перчатки	Обеспечивается инфекционная безопасность.
5. Области тела, которая подлежит перевязке придать удобное положение	Достигается эффективность проведения манипуляции
6. С помощью двух цапок (на стерильном столе перевязочной медицинской сестры) открыть стерильный стол	Обеспечивается инфекционная безопасность
7. Подготовить стерильный инструментарий.	Обеспечиваются условия для проведения манипуляции. Предупреждаются осложнения
<u>II. Выполнение процедуры</u> 1. Снятие старой повязки. С помощью корнцанга взять стерильный пинцет. С помощью пинцета осторожно снять с раны лейкопластырь, придерживая сухим шариком кожу, не давая ей тянуться за повязкой. Если наложена бинтовая повязка, то ножницами Листера разрезать ее по ширине в стороне от раны. Повязка снимается в направлении вдоль раны, от одного конца раны к другому, сверху вниз. <i>Примечание:</i> снятие повязки поперек раны увеличивает зияние и боль. Снятые салфетки поместить в лоток для отработанного материала вместе с пинцетом	Обеспечивается выполнение манипуляции
2. Произвести осмотр раны и прилежащих тканей. Провести пальпацию краев раны (плотные, болезненные, безболезненные и др.) <i>Примечание:</i> состояние раны оценивает врач	Выявляются осложнения раны
3. С помощью корнцанга взять из лотка другой стерильный пинцет	Обеспечивается инфекционная безопасность
4. Стерильным пинцетом взять стерильный марлевый шарик, погрузить его в антисептик, излишки антисептика отжать на внутренней стороне флакона	Обеспечивается выполнение манипуляции
5. Кожу, с наложенными на рану швами, обработать марлевым шариком, смоченным антисептиком.	Обеспечивается инфекционная безопасность
6. Наложение новой повязки. Поверх послеоперационной раны наложить 2 слоя сухих стерильных салфеток	Предупреждается инфицирование раны
7. Фиксация повязки. Перевязочный материал зафиксировать бинтом, лейкопластырем. <i>Примечание:</i> вид повязки зависит от локализации раны	Предупреждение сползания повязки
8. Спросить у пациента о его самочувствии.	Обеспечивается

	предупреждение осложнений
<b>III. Окончание процедуры</b>	
1. Использованный инструментарий погрузить в дезинфицирующий раствор	Обеспечивается инфекционная безопасность.
2. Снять средства индивидуальной защиты: фартук, перчатки и провести их дезинфекцию. Провести гигиеническую обработку рук	Обеспечивается инфекционная безопасность
3. Сделать запись о проведении процедуры и реакции на нее пациента в соответствующей медицинской документации	Обеспечивается документирование процедуры, преемственность сестринского ухода

**Таблица 1. Непосредственная подготовка к операции**

<i>Общие принципы</i>	<i>Экстренная операция</i>	<i>Плановая операция</i>
Обработка кожных покровов	Частичная санитарная обработка	Душ или ванна вечером, накануне операции
Опорожнение желудка	Промывание желудка или отсасывание его содержимого по показаниям	Лёгкий ужин накануне операции не позже 17 часов. Операция проводится натощак.
Опорожнение кишечника	Не проводится	Очистительная клизма вечером накануне операции и утром в день операции.
Бритьё операционного поля	Не раньше, чем за 2 часа до начала операции широко сбривают волосяной покров сухим методом и обрабатывают кожу антисептиком	Не раньше, чем за 2 часа до начала операции широко сбривают волосяной покров сухим методом и обрабатывают кожу антисептиком
Опорожнение мочевого пузыря	Самостоятельное мочеиспускание или катетеризация (по показаниям) перед подачей в операционную	Самостоятельное мочеиспускание перед подачей в операционную
Премедикация	Короткая: промедол 2% - 1 мл; атропин 1 мл; димедрол 1 мл.	Вечерняя – накануне операции по схеме анестезиолога. Утренняя – короткая: промедол 2% - 1 мл; атропин 1 мл; димедрол 1 мл.

## Наложение повязки Дезо

**Показания:** травмы (переломы, вывихи) предплечья, плеча, ключицы.

**Цель:** транспортная иммобилизация.

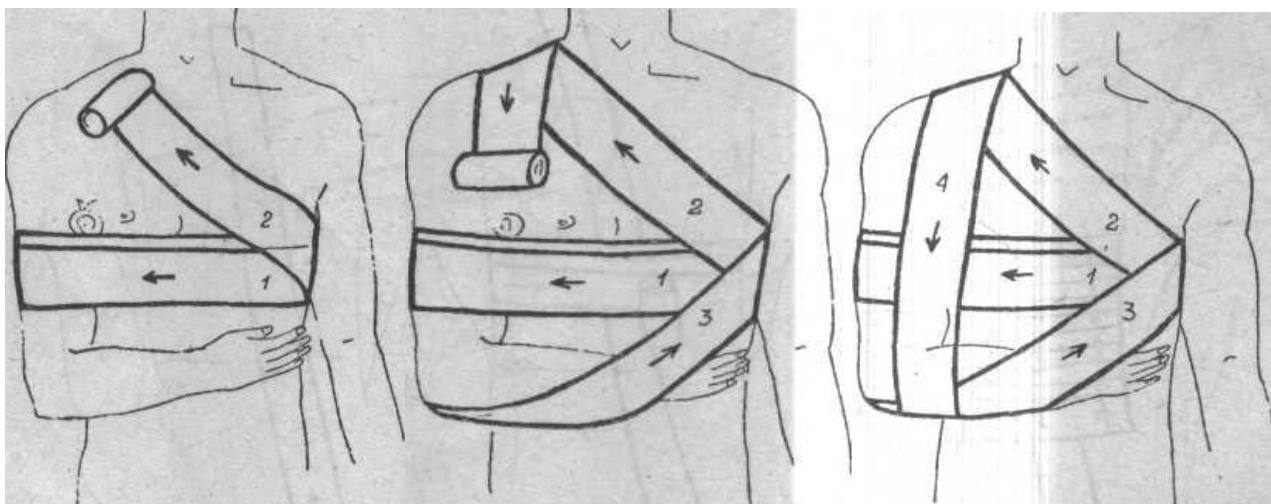
**Оснащение:** бинт, валик, булавка, ножницы, перчатки.

### **Подготовка к манипуляции:**

1. Поздороваться с пациентом.
2. Представиться пациенту.
3. Уточнить у пациента как Вы можете к нему обращаться.
4. Пояснить пациенту цель проведения манипуляции.
5. Получить согласие пациента на проведение манипуляции.
6. Предложить пациенту сесть или занять другое, удобное для него, положение.
7. Занять положение напротив пациента (лицом к его лицу).
8. Объяснить пациенту, что во время манипуляции его туловище и травмированная конечность должны быть максимально неподвижны, и что, если Ваши действия причинят ему болевые ощущения, он должен сообщить Вам об этом.
9. Надеть перчатки.

### **Последовательность выполнения:**

1. Положите пациенту валик в подмышечную впадину с пораженной стороны.
2. Помогите пациенту согнуть пострадавшую конечность в локтевом суставе под прямым углом и привести ее к груди; попросите пациента (или помощника) удерживать руку в таком положении в течение выполнения всей манипуляции.
3. Наложите закрепляющий циркулярный тур через среднюю треть плеча и грудной клетки, при этом помните, что бинтовать необходимо в направлении от здоровой стороны к больной (1-й тур).
4. Направьте бинт из здоровой подмышечной впадины к надплечью «больной» стороны, косо вверх.
5. Проведите бинт через больное надплечье на заднюю поверхность плеча и спустите вниз до локтевого сустава (2-й тур).
6. Обогните локтевой сустав, поддерживая предплечье и кисть (ближе к запястью), направьте бинт косо вверх в подмышечную впадину «здоровой стороны».
7. Проведите бинт по задней поверхности грудной клетки и направьте его косо, вверх по спине, на больное надплечье (3-й тур).
8. Перекиньте бинт через надплечье на переднюю поверхность плеча, и проведите вниз к локтевому суставу пострадавшей конечности.
9. Обогните руку в верхней трети больного предплечья и направьте бинт на заднюю поверхность грудной клетки (4-й тур).
10. Направьте бинт в подмышечную впадину «здоровой стороны» по спине.
11. Повторите все туры несколько раз, до полной фиксации руки.
12. Закрепите бинт одним из способов.



### **Окончание манипуляции:**

1. Уточнить у пациента, не доставляет ли ему повязка дискомфорт или болевые ощущения (если да, то ее необходимо переделать).
2. Снять перчатки, поместить их в дезинфицирующий раствор.
3. Вымыть руки, осушить полотенцем.
4. Сделать записи в необходимой медицинской документации.

**ВВ!** Повязка наложена правильно при условии, что она имеет эстетичный вид, поврежденная конечность надежно и удобно прификсирована к туловищу, туры хорошо прослеживаются, спереди и сзади отчетливо просматриваются по два треугольника.

## **Наложение крестообразной повязки на плечевые суставы**

**Показания:** травмы ключицы.

**Цель:** иммобилизация верхнего плечевого пояса.

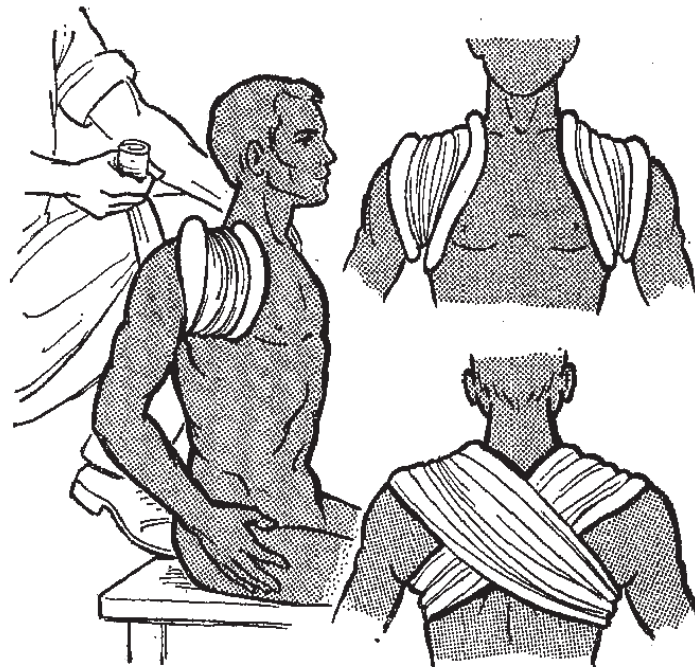
**Оснащение:** бинт, вата, ножницы, перчатки.

### **Подготовка к манипуляции:**

1. Поздороваться с пациентом.
2. Представиться пациенту.
3. Уточнить у пациента как Вы можете к нему обращаться.
4. Пояснить пациенту цель проведения манипуляции.
5. Получить согласие пациента на проведение манипуляции.
6. Предложить пациенту сесть или занять другое, удобное для него, положение.
7. Занять положение напротив пациента (лицом к его лицу).
8. Провести обезболивание по назначению врача (введением внутримышечно 50% раствора анальгина 2 мл или др.).
9. Объяснить пациенту что, если Ваши действия причинят ему болевые ощущения, он должен сообщить Вам об этом.
10. Надеть перчатки.

### **Последовательность выполнения:**

1. Попросить пациента максимально отвести назад руки в плечевых суставах (желательно до соприкосновения между собой лопаток). На области вокруг плечевых суставов (через надплечья) наложить ватные подкладки.
2. Сделать 2 циркулярных закрепляющих тура вокруг здорового плеча через надплечье.
3. Провести бинт по спине через лопаточную область косо вниз к подмышечной области травмированной стороны.
4. Сделать 1 тур вокруг травмированного плеча через надплечье.
5. Провести бинт по спине через лопаточную область косо вниз к подмышечной области здоровой стороны.
6. Сделать 1 тур вокруг здорового плеча через надплечье.
7. Повторить туры, описанные в пунктах 3-6, несколько раз.
8. Закрепить повязку 1-2 циркулярными турами вокруг здорового плеча.
9. Зафиксировать повязку, разрезав бинт и завязав его концы на узел (или иным способом).



*Рис. Иммобилизация при переломе ключицы восьмиобразной бинтовой повязкой:  
а – отведение назад плечевых суставов; б – вид спереди; в – вид сзади*

### **Окончание манипуляции:**

1. Уточнить у пациента, не доставляет ли ему повязка дискомфорт или болевые ощущения (если да, то ее необходимо переделать).
2. Снять перчатки, поместить их в дезинфицирующий раствор.
3. Вымыть руки, осушить полотенцем.
4. Сделать записи в необходимой медицинской документации.

**NB!** Повязка наложена правильно при условии, что она имеет эстетичный вид, поврежденная область надежно зафиксирована, туры хорошо прослеживаются, в области лопаток туры расположены крестообразно.

## ***Наложение повязки Вельпо***

**Показания:** после вправления вывиха плечевого сустава.

**Цель:** лечебная иммобилизация.

**Оснащение:** бинт, валик, булавка, ножницы, перчатки.

### **Подготовка к манипуляции:**

1. Поздороваться с пациентом.
2. Представиться пациенту.
3. Уточнить у пациента, как Вы можете к нему обращаться.
4. Пояснить пациенту цель проведения манипуляции.
5. Получить согласие пациента на проведение манипуляции.
6. Предложить пациенту сесть или занять другое, удобное для него, положение.
7. Занять положение напротив пациента (лицом к его лицу).
8. Объяснить пациенту, что во время манипуляции его туловище и травмированная конечность должны быть максимально неподвижны, и что, если Ваши действия причинят ему болевые ощущения, он должен сообщить Вам об этом.
9. Надеть перчатки.

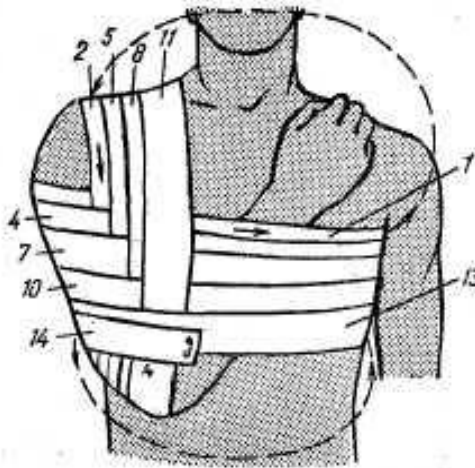


Рис. 75. Повязка Вельпо. Цифры — порядковые номера туров.

### **Последовательность выполнения:**

1. Положите пациенту валик в подмышечную впадину с пораженной стороны.
2. Помогите пациенту согнуть пострадавшую конечность в локтевом суставе и разместить кисть так, чтобы ладонная поверхность кисти и пальцев обхватывала надплечье здоровой стороны; попросите пациента удерживать руку в таком положении в течение выполнения всей манипуляции.
3. Наложите закрепляющий циркулярный тур через среднюю треть плеча и грудную клетку, при этом помните, что бинтовать необходимо в направлении от пострадавшей стороны к здоровой (1-й тур).
4. Направьте бинт из здоровой подмышечной впадины косо вверх по спине к надплечью больной стороны.
5. Проведите бинт через больное надплечье на переднюю поверхность плеча и опустите вниз до локтевого сустава.



6. Обогните локтевой сустав и направьте бинт косо вверх в подмышечную впадину здоровой стороны (2-й тур).
7. Повторяйте поочередно несколько раз туры из пунктов 3-6, постепенно сдвигая их по направлению вверх (горизонтальные) и к груди (вертикальные), до полной фиксации конечности.
8. Закрепите бинт одним из способов.

#### **Окончание манипуляции:**

1. Уточнить у пациента, не доставляет ли ему повязка дискомфорт или болевые ощущения (если да, то ее необходимо переделать).
2. Снять перчатки, поместить их в дезинфицирующий раствор.
3. Обработать руки антисептиком.
4. Сделать записи в необходимой медицинской документации.

**NB!** Повязка наложена правильно при условии, что она имеет эстетичный вид, поврежденная конечность надежно и удобно прификсирована к туловищу, туры прикрывают все надплечье и хорошо прослеживаются.

#### ***Наложение колосовидной повязки на плечевой сустав***

**Показания:** а) при гнойно-воспалительных заболеваниях подмышечной области;

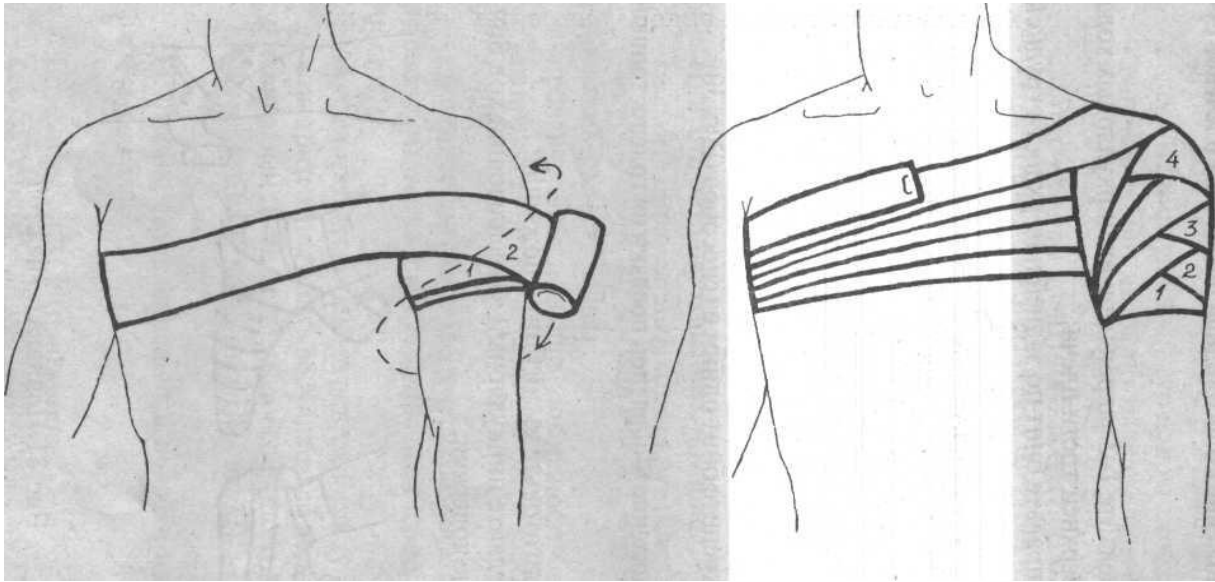
б) после вправления вывиха плечевого сустава.

**Цель:** а) фиксация перевязочного материала; б) лечебная иммобилизация.

**Оснащение:** бинт, валик, булавка, ножницы, перчатки.

#### **Подготовка к манипуляции:**

1. Поздороваться с пациентом.
2. Представиться пациенту.
3. Уточнить у пациента, как Вы можете к нему обращаться.
4. Пояснить пациенту цель проведения манипуляции.
5. Получить согласие пациента на проведение манипуляции.
6. Предложить пациенту сесть или занять другое, удобное для него, положение.
7. Занять положение напротив пациента (лицом к его лицу).
8. Объяснить пациенту, что во время манипуляции его туловище и травмированная конечность должны быть максимально неподвижны, и что, если Ваши действия причинят ему болевые ощущения, он должен сообщить Вам об этом.
9. Надеть перчатки.



### Последовательность выполнения:

1. Положите пациенту валик в подмышечную впадину с пораженной стороны.
2. Наложите два закрепляющих циркулярных тура на плечо, как можно ближе к подмышечной впадине, при этом помните, что бинтовать необходимо в направлении от здоровой стороны к больной.
3. Направьте бинт по задней поверхности грудной клетки, обогните циркулярно грудную клетку.
4. Направьте бинт через плечо, прикрывая предыдущий ход на 1/2 или 2/3.
5. Обогните циркулярно плечо и выведите бинт на заднюю поверхность туловища.
6. Повторите 8-образные ходы до полного закрытия плечевого сустава.
7. Закрепите бинт одним из способов.

### Окончание манипуляции:

1. Уточнить у пациента, не доставляет ли ему повязка дискомфорт или болевые ощущения (если да, то ее необходимо переделать).
2. Снять перчатки, поместить их в дезинфицирующий раствор.
3. Обработать руки антисептиком.
4. Сделать записи в необходимой медицинской документации.

**ВВ!** Повязка наложена правильно при условии, что она имеет эстетичный вид, поврежденная конечность надежно и удобно прификсирована к туловищу, туры прикрывают все надплечье и хорошо прослеживаются.

## Контрольные задания

### Вопросы для самоконтроля (устно):

1. Назовите признаки перелома ребер без повреждения плевры.
2. В чем состоит первая доврачебная помощь при неосложненном переломе ребер.
3. Назовите признаки повреждения легкого.

4. Перечислите проблемы пациентов с травмами грудной клетки.
5. Перечислите осложнения, возникающие при проникающих травмах грудной клетки.
6. Назовите признаки перелома ключицы, причины, помощь пациенту.
7. Гемоторакс, причины, клинические проявления.
8. Пневмоторакс, причины, клинические проявления.
9. Транспортировка пострадавших с травмой груди.

***Выполните тестовые задания 1 уровня сложности онлайн по ссылке <https://onlinetestpad.com/fpourkideic4y> (время прохождения задания – 10 мин, количество попыток - 10) ОБЯЗАТЕЛЬНО УКАЗЫВАТЬ Ф.И.О. и ГРУППУ!!!***

### **Рекомендованная литература:**

#### **Основная:**

1. Барыкина Н.В., Зарянская В.Г. Сестринское дело в хирургии: учебное пособие. – Ростов-на-Дону: Феникс, 2012. - 447с.
2. Барыкина Н.В. Сестринское дело в хирургии: Практикум /Н.В. Барыкина, О.В. Чернова; под ред. к.м.н. Б.В. Карбарухина. – Изд. 9-е. – Ростов-н/Д: Феникс, 2012. – 460с.
3. Стецюк В.Г. Сестринское дело в хирургии: учебное пособие для медицинских училищ и колледжей. - М.: ГОЭТАР-Медиа, 2012.- 720с.

#### **Дополнительная:**

1. Кит О.Н., Медсестринство в хирургии. – Тернополь: Укрмедкнига, 2001. – 497с.
2. Ковальчук Л.Я. и др. Анестезиология, реанимация и интенсивная терапия неотложных состояний: Учебное пособие. – Тернополь: Укрмедкнига, 2003. – 324с.
3. Петров С.В. Общая хирургия: учебник/С.В. Петров, 3-е издание, перераб. и дополн. – М.: ГОЭТАР-Медиа, 2010. – 768с.
4. Усенко О.Ю. Хирургия: учебник/ О.Ю. Усенко, Г.В. Билоус – К.: «Медицина», 2010. – 400с.

1. Жуков Б. Н., Быстров С. А. Хирургия. – М., 2010. – С 3-16. 37-43 С 18-55

2. Петров С. В. Общая хирургия. – СПб., 1990. – С . 46-77.